Aus der Medizinischen Universitäts-Klinik, Bonn
Direktor: Prof. Dr. P. Martini.

Beitrag zur Behandlung der

THROMBOPENIE.

Inaugural-Dissertation

zur

Erlangung der Doktorwürde

der

Hohen Medizinischen Fakultät

der

Rheinischen Friedrich-Wilhelms-Universität

zu Bonn.

Vorgelegt am 15. Juni 1937

von

Johanna Brockhans,

Ärztin

aus Aachen.

Druck von H. Trapp, Bonn, Stiftsgasse 11 / 1937.

Gedruckt mit Genehmigung
der Medizinischen Fakultät der Universität Bonn.

Referent: Prof. Dr. Martini.

Korreferent: Prof. Dr. Bürger.

R. UNIV.
BIBLIOTHEEK
LEIDEN

Aus dem Sammelbegriff der mit Blutflecken einhergehenden Krankheitsbilder, die seit den Zeiten Werlhofs (1735)[1]) als Morbus maculosus, später schlechthin als Purpura bezeichnet wurden, hatte die klinische Forschung im Laufe der Zeit eine Reihe von Krankheitsbildern abgegrenzt. Diese unterschieden sich im wesentlichen durch Krankheitsverlauf und Lokalisation der Blutungen, auch durch Hinzutreten besonderer Symptome, z. B. von Gelenkschwellungen. So entstanden die Bilder der Purpura simplex = haemorrhagica, Peliosis rheumatica, Purpura abdominalis und Purpura fulminans. Den alten Aerzten war nicht entgangen, daß sie bald als scheinbar selbständige Krankheit auftritt, bald als Komplikation bei anderen Erkrankungen (Infektionskrankheiten, Blutkrankheiten), endlich auch im Stadium der Rekonvaleszenz nach Infektionskrankheiten, z. B. nach Masern und Scharlach.

Diese rein klinisch-symptomatologische Betrachtungsform hatte sich überholt, als der belgische Pathologe Denys[2]) im Jahre 1857 bei zwei Fällen von Purpura haemorrhagica das Fehlen der Blutplättchen beschrieb und dieses als die hauptsächlichste Krankheitsursache erkannte. Unabhängig von dieser Entdeckung hielt auch Hayem[3]) 1877 die Bedeutung des Plättchenmangels bei Purpura haemorrhagica als erwiesen. Er sah in den Plättchen die Vorstufen der roten Blutkörperchen und bezeichnete sie als Haematoblasten. Hayem fand in solchen Fällen von Purpura normale Gerinnbarkeit des Blutes und Fehlen der Retraktion des Blutkuchens. Er bringt die verzögerte Blutstillung bereits mit dem Plättchenmangel in Verbindung. Ob aber der Plättchenmangel allein die scheinbar spontan entstehenden Suffusionen und Hämorrhagien hinreichend erklärt, hält schon Hayem für zweifelhaft.

Hayem fand in Deutschland lange nicht die verdiente Anerkennung und Beachtung. Es ist das Verdienst Franks[4]),

von neuem auf die Wesensdifferenzen der in Frage stehenden primären Purpuraformen von der oft mit ihnen zusammengeworfenen Haemophilie, dem Skorbut und sekundären haemorrhagischen Diathesen hingewiesen zu haben. In Anerkennung der Anschauungen Hayems führt Frank die neue Bezeichnung „essentielle Thrombopenie" ein.

Diese Autoren, zu denen noch A. Schultz[5]), Kaznelson[6]), in Amerika Duke[7]) und Hess[8]) treten, sehen die Thrombopenie als das wichtigste unterscheidende Merkmal verschiedener Purpuraformen an.

Um in die verschiedenen Formen der haemorrhagischen Diathese eine gewisse Ordnung hereinzubringen und die klinischen Symptome richtig einreihen und bezeichnen zu können, stellte Frank die haemorrhagischen Diathesen heraus, denen als charakteristisches Merkmal ein intakter Gerinnungschemismus gemeinsam ist. Zu ihnen gehören:

I. Die benigne essentielle Thrombopenie sive Morbus Werlhof.

II. Die maligne Thrombopenie sive Aleukia haemorrhagica zusamt den pahogenetisch verwandten schweren symptomatischen Thrombopenien bei einer Anzahl akuter Infektionskrankheiten, bei den hyperplastischen Erkrankungen der haematopoetischen Organe und bei einer Reihe splenohepatischer Syndrome.

III. Die haemorrhagische Kapillartoxikose sive Morbus Schönlein-Henoch.

IV. Die Endotheliosis haemorrhagica (Endocarditis lenta mit haemorrhagischer Diathese).

Im folgenden möchte ich zu der unter I angeführten benignen essentiellen Thrombopenie einen Beitrag liefern.

Die benigne essentielle Thrombopenie tritt in zwei Formen auf: eine akute resp. in akut einsetzenden Rezidiven verlaufende, also intermittierende, und eine chronische, entweder ganz kontinuierliche oder exazerbierende Form. Das Prädilektionsalter ist vorzugsweise die präpuberale Zeit und der Beginn der Pubertät, jedoch können sämtliche Altersstufen befallen werden.

Der Gesamthabitus der Thrombopenischen ist nicht einheitlich charakterisiert.

Bei der akuten Thrombopenie tritt das Krankheitsbild aus voller Gesundheit heraus mit einer universellen Blutungstendenz auf. Sie äußert sich sowohl in abundanten Blutergießungen aus einem mit der Außenwelt kommunizierenden Cavum als auch in Sugillationen und Haematomen oder aber in einer Rumpf und Extremitäten mit Petechien und kleineren Ekchymosen übersäenden Purpura. Irgendeine Gesetzmäßigkeit oder Symmetrie der Anordnung der Haemorrhagien ist dabei nicht zu erkennen. Durch den rasch zu schwerster Anämie führenden Blutverlust kann der Eindruck beängstigend sein. Jedoch beobachtet man in der Mehrzahl dieser Fälle nach einigen Tagen, spätestens Wochen, einen kritischen Umschwung. Es kann bei diesem Anfall sein Bewenden haben. Jedoch kann der Patient nach einer Periode völliger Gesundheit über Jahr und Tag von einem mehr oder weniger heftigen Rezidiv betroffen werden.

Während der Dauer der Blutungen dürfte die Zahl der Plättchen im Blut kaum mehr als 1000—10 000 im cmm betragen. Der Umschwung im klinischen Bild fällt mit der Plättchenkrise zusammen. Die plötzlich einschießenden Thrombocyten überschreiten die „kritische Grenze" von 30 000—35 000 und können bis zu Wochen das Blut überschwemmen und die Norm weit hinter sich lassen.

Die Ätiologie dieses Krankheitsbildes ist dunkel. Die Plättchenkrise sieht man als Reaktion des Knochenmarks auf die extreme Blutungsanämie an.

Die chronische Thrombopenie, die mit 75% die Mehrzahl der Fälle ausmacht, stellt eine Konstitutionsanomalie dar; sie kann kontinuierlich oder in Stößen verlaufen. Ein geringfügiger Anlaß, Mikrotrauma, bringt die Diathese zur Manifestation. Die Blutungstendenz und die Lokalisation der Blutungen unterscheiden sich in keiner Weise von denen der akuten Form. Die Plättchenwerte schwanken zwischen 0 und 30 000, können aber Höchstwerte von 50 000 erreichen. In einer Reihe von Fällen konnte auch ein Milztumor festgestellt werden.

Bei genauer Untersuchung zeigen die spärlichen Thrombocyten beider Krankheitsformen gewisse Eigenarten, die sie als pathologische Produkte kennzeichnen. Dazu gehört vor allem das Auftreten von Riesenplättchen, größeren Protoplasmafetzen von unregelmäßiger Gestalt, die feine Granula enthalten und zuweilen an Größe einen Erythrocyten übertreffen. Auch Mikroplättchen kommen vor. An manchen Riesenplättchen kann man erkennen, daß die Azurgranula sich schon in Gruppen geordnet haben, ohne daß es zu einem Zerfall des Protoplasmas in mehrere Plättchen kommt.

Die Erythrocyten und Leucocyten zeigen in unkomplizierten Fällen keine charakteristischen Veränderungen. Die Zahl der vitalgranulierten Erythrocyten ist meist vermehrt durch die erhöhte Inanspruchnahme des Knochenmarks infolge der Blutung. Sehr ausgesprochen sind abnorme Gefäßreaktionen: alle Proben (Rumpel-Leede, Hecht, Koch) weisen auf verminderte Widerstandskraft der Gefäße hin. Nach leichter Stauung treten massenhaft Blutflecke unter der Haut auf, um kleine Einstiche herum bildet sich ein haemorrhagischer Hof; kleine Traumen, ja schon der Druck der Kleidungsstücke, genügen, um Sugillationen und Suffusionen zu veranlassen.

Ein weiteres Symptom der Werlhofschen Krankheit ist die gegen die Norm ganz wesentlich verlängerte Dauer der Blutung aus eröffneten Kapillaren, die der Amerikaner Duke[9]) erstmalig 1910 beschrieb. Die Gerinnungszeit in vitro ist dagegen normal in scharf ausgeprägtem Gegensatz zur Haemophilie. Die Retraktion des Blutkuchens fehlt im Blut dieser Kranken, wie schon seit Hayem bekannt ist. Mit den Schwankungen der Plättchenzahl muß der pathologische Ausfall der angeführten Phänomene Hand in Hand gehen, um ein klassisches Krankheitsbild darzustellen. Andererseits wird aber auch verständlich, daß im Einzelfall infolge kompensatorischer Bemühungen des Organismus trotz hochgradiger Plättchenarmut das eine oder andere Phänomen keine oder nur geringe Abweichungen von der Norm zeigt.

Aus diesen Ausführungen heraus entwickelt sich konsekutiv die Frage, ob die Blutungen lediglich als Folgen des Plättchenmangels anzusehen sind oder ob andere Faktoren dabei eine Rolle spielen. Frank[10]) sieht die Blutungen vorwiegend und direkt als Symptom des Plättchenmangels an. Er glaubt, daß durch Änderungen der Kapazität des Kapillargebietes allein weittragende Änderungen der Blutungsdauer nicht hervorgerufen sind, sondern daß Mangelhaftigkeit der Plättchenagglutination immer die wesentliche Rolle spielt, sei es, daß keine Plättchen im Randstrom vorhanden sind, die miteinander zur Dichtung der Gefäßwand verklebt werden könnten, sei es, daß die im Übermaß anwesenden Plättchen infolge besonderer Umstände ihre Suspensionsstabilität bewahren. Für ihn ist die „Gefäßveränderung" nicht integrierender Bestandteil der Diathese, sondern ein „akzidenteller" Faktor, der nicht in allen Fällen vorhanden zu sein braucht. — Minkowski[11]) nimmt Gefäßschädigungen an, die vielleicht mit dem Plättchenmangel in irgendeiner Weise zusammenhängen. Bedeutsam sind auch Beobachtungen über Verschwinden von Blutungen nach Transfusion von Blut oder Milzexstirpation, trotzdem in manchen Fällen die Plättchenzahl nur vorübergehende Anstiege zeigt.[12]) — Bedson[13]) glaubt, daß die starke Vermehrung der Plättchenzahl nach Milzexstirpation eine gewisse Bedeutung für das Ausbleiben der haemorrhagischen Diathese hat, daß aber außerdem auch die Blutgefäße milzloser Tiere eine größere Widerstandskraft besitzen. Man wird die Annahme von Gefäßschädigungen nicht umgehen können. Es ist nicht wahrscheinlich, daß zwischen Thrombopenie und Gefäßschädigungen gar keine Beziehungen bestehen. Dazu sind die beiden Störungen zu häufig miteinander verknüpft. Vielleicht sind es Parallelsymptome, die durch ähnliche oder gleiche Ursachen bedingt sind. Zudem muß ergänzend hinzugefügt werden, daß Gefäßwandzellen und blutbildendes Gewebe entwicklungsgeschichtlich miteinander nahe verwandt sind. Schultz[14]) spricht von einer „Selbststeuerung des Kreislaufes", wobei unter Selbststeuerung das Zusammenwirken aller vom Gefäßinhalt unabhängigen Kräfte verstanden sein soll, die in der Gefäßwand und

auf die Gefäßwand wirken. Erst muß also die Blutung stehen, dann kann sich durch Agglutination der Plättchen der Thrombus bilden. Das Stehen der Blutung soll durch Gefäßreaktion erfolgen. Roskam [15]) legt besonderen Wert auf eine eigenartige Oberflächenveränderung gereizter und geschädigter Gefäßendothelien, die er als „Opsonierung" bezeichnet. Die Endothelien werden klebrig und dadurch fähig, Plättchen festzuhalten. Die Opsonierung der Gefäßendothelien wäre hier also eine Vorbedingung zur Blutstillung. Neuere Untersuchungen, besonders von Aschoff [16]), machen es sehr wahrscheinlich, daß es sich um eine Lockerung der Kittsubstanzen zwischen den Endothelien handelt.

Wesentlich ist auch der Einfluß der Gefäßinnervation auf die Kapillaren. Die schon von Ricker [17]) vertretene Auffassung, daß nervöse Impulse die Durchlässigkeit der Gefässe für Stoffe und Zellen regulieren, gewinnt an Boden. Von französischen Forschern [18]) wird die Purpura vorwiegend als vasculäre Schädigung infolge Störung des vegetativen Nervensystems dargestellt und hierfür die in vielen Purpurafällen von ihnen beobachtete symmetrische Ausbreitung der Hautblutung geltend gemacht. Frank [19]) nimmt eine nervöse oder toxische Erschlaffung der kleinsten Gefässe an. Castex [20]) glaubt, daß schweren Veränderungen im Nucl. sympathicus lat. sup. eine ausschlaggebende Rolle in der Pathogenese der Purpura zukommt, da er diesen spinalen Zentren die Regulierung der vegetativen Funktionen als Sitz vasomotorischer Zentren beilegt. Dales, Krogh u. a. nehmen an, daß mit dem Nachlassen des physiologischen, vom Sympathikus aufrecht erhaltenen Kapillartonus auch eine Änderung der physikalisch-chemischen Beschaffenheit der Blutkolloide verknüpft sei, derart, daß der Zellinhalt der Gefäßendothelien aus einem zäh-viscösen Zustand in einen mehr aufgelockerten übergeht, so daß nun unter Druck auch korpusculäre Elemente in die Wand hinein und durch sie gepreßt werden können. So wird es nach Frank verständlich, daß bei hochgradiger Wanderschlaffung im Kapillarsystem auch Erythrocyten ins Gewebe übertreten und Hämorrhagien entstehen können. Dieser Zustand des herab-

gesetzten Kapillartonus im Sinne einer Kapillarlähmung soll durch eine Störung im vegetativen Nervensystem hervorgerufen und auch durch Reizung kapillarerweiternder Nerven, die nach Dales, Krogh, Langy[21]) in den hinteren Wurzeln verlaufen, erzeugt werden können. Jürgensen[22]) führt die Blutungsbereitschaft auf eine Wirkung chemischer Stoffe, die im Bereich des Hautgewebes gebildet werden und auf das Gefäßendothel einwirken, zurück. Als auslösenden Faktor nimmt der Autor Kälteeinwirkung an, Engel[23]) als auslösendes Moment ein Menotoxin.

Für die Entstehung des Plättchenmangels stehen nur folgende Möglichkeiten offen: entweder ist die Plättchenbildung verlangsamt oder der Untergang der Plättchen beschleunigt. Beide Ansichten werden vertreten, die erste besonders von Frank, die zweite von Kaznelson. Es können natürlich auch beide Faktoren vereinigt Ursache des Plättchenmangels sein. Steht man auf dem Boden der von I. H. Wright[24]) aufgestellten Theorie der Plättchenbildung, die in den Megakaryocyten des Knochenmarks die Mutterzellen der Thrombocyten sieht, so wird man nach Symptomen suchen müssen, die auf eine Dysfunktion dieser Zellen deuten. Histologische Untersuchungen des Knochenmarks in Fällen von Thrombopenie[25]) ergaben zuweilen Anhaltspunkte für eine Schädigung der Knochenmarksriesenzellen: Spärliche Zahl, Kernveränderungen, Fehlen von Abschnürungsvorgängen, Pseudopodienbildungen und Veränderung der normalen Granula. Das spricht für mangelhafte Bildung. Dasselbe lassen auch ähnliche Erscheinungen der Plättchen des zirkulierenden Blutes erschließen: Auftreten von Riesenplättchen, Fehlen einer der posthämorrhagischen Leukocytose entsprechenden Vermehrung der Thrombocyten nach starken Blutverlusten. Frank[26]), Anhänger der Wrightschen Theorie, stellt die essentielle Thrombopenie als eine primäre Megakaryotoxikose dar, die durch Fehlen oder Mangelhaftigkeit der Azurgranulierung charakterisiert ist, in weniger schweren Fällen sich nur in einer durch Riesenplättchenbildung gekennzeichneten Störung und in einer Hemmung des Plättchenabschnürungsvorganges kundgibt.

Den größten Gegner findet die Wrightsche Theorie in den Anhängern der erythrogenen Plättchenkerntheorie, die an eine durch Abstoßung oder durch fermentativ innere Auflösung mit plötzlicher hämolyseartiger Entleerung des Erythroblastenkerns denkt. Schilling[27]) greift die Wrightsche Theorie mit folgenden Thesen an: Er hält es für fraglich, daß ein abgestoßenes Protoplasmateilchen einer Knochenmarksriesenzelle sich in der Blutbahn halten kann, ohne phagocytiert zu werden. Er führt außerdem die Tatsache ins Feld, daß die richtigen Blutplättchen im kernhaltigen Blut der niederen Wirbeltiere fehlen und daß nach Halter[28]) in der embryonalen Genese die Thrombocyten bereits vor der Entstehung der Riesenzellen mit der Entkernung der roten Blutkörperchen entstehen. Seeliger[29]), der mehrere Fälle von Thrombopenie histologisch untersuchte, kommt zu folgendem Resultat: Bei der chronischen essentiellen Thrombopenie ist die Zahl der Megakaryocyten vermehrt, aber die Zellen sind funktionsuntüchtig; sie sind granulafrei und zeigen keine Plättchenbildung. Bei den malignen sekundären Thrombopenien ist die Funktion der Megakaryocyten nicht gestört, indessen ihre Zahl erheblich vermindert. Wenn Frank nun einen Hauptgrund der Thrombopenie in der mangelhaften Bildung der Thrombocyten sieht, stellt Kaznelson die These eines beschleunigten Untergangs dieser Elemente auf. Er und Bernhardt[30]) beschreiben hochgradige Thrombocytolyse in Makrophagen von Milz und Leber. Auch Frank beobachtet Anhäufungen von Thrombocyten in den Milzsinus, so daß diese damit ganz vollgestopft erscheinen bei äußerstem Mangel von Plättchen im allgemeinen Kreislauf. Das trifft aber nicht in jedem Fall von Thrombopenie zu. Herzog[31]) vermißte die Thrombocytenanhäufung in der Milz bei drei Fällen von essentieller Thrombopenie.

Kaznelson sieht auch in dem Erfolg der von ihm in die Therapie der Thrombopenie eingeführten Milzexstirpation einen Beweis dafür, daß die Thrombocytolyse in der Milz die Pathogenese der Thrombopenie beherrscht. Aber man kann dagegen einwenden, daß zwischen Milz und Knochenmark sichere Korrelationen bestehen, die sich z. B. in dem Auftreten von Erythro-

cyten mit Howell-Jollyschen Körperchen nach Milzexstirpation äußern. Die französische Klinik (Le Sourd und Pagniez) nimmt eine doppelte Entstehungsmöglichkeit der Thrombopenie an und unterscheidet demgemäß eine thrombopénie essentielle mit mangelnder Plättchenbildung und einer Purpura thrombolytique splénogène, die den Beobachtungen Kaznelsons entspricht.

Nach diesen Ausführungen ist der Ursachenkomplex umstritten; es schließt sich somit eine ätiologische Therapie und damit eine Beseitigung der Diathese aus. Wenn man aber die Thrombopenie als Krankheitsbild und nicht als Hauptsymptom auffaßt, so ist ein Vorgehen, das die Plättchen über den kritischen Wert erhöht, als ätiologische Therapie im weiteren Sinne anzusprechen. In der Milzexstirpation steht ein solches Mittel zur Steigerung der Plättchenwerte zur Verfügung.

Allerdings hat sich gezeigt, daß es drei Möglichkeiten im Verhalten der Plättchenwerte nach Milzexstirpation gibt. Im ersten günstigsten Fall steigen die Plättchenwerte über die Norm an, um erst nach Wochen bis Monaten abzunehmen und sich mit Schwankungen zwischen 100000 und 200000 einzustellen. Jedoch ist mit einem plötzlichen starken Abfall der Plättchenwerte noch nach Jahren zu rechnen. Daneben gibt es Fälle, bei denen sich der Erfolg der Milzexstirpation in einem lediglich temporären Plättchenanstieg kennzeichnet, um nach kurzer Zeit (8—30 Tagen) wieder unter den kritischen Wert zu sinken und eine ausgesprochene Neigung zu hypothrombotischen Schwankungen zu zeigen. In der letzten Gruppe ist die Rückwirkung des Eingriffs auf die Plättchenwerte sehr gering. Nur einmalige Anstiege, die kritische Werte nicht erreichen, und einige Tage nach der Operation wieder gleich Null sind, wurden in diesem Fall beobachtet.

Ein Sistieren der Spontanblutungen, Abfall der Blutungszeit auf normale Werte und nicht verlängerte Retraktionszeiten konnten in allen drei Fällen beobachtet werden. Eine vollständige restitutio ad integrum läßt sich auch im günstigsten Fall nicht voraussagen, wenn auch eine Dauerwirkung durchaus im Bereich der Möglichkeit liegt und von Frank an Hand von beobachteten

Fällen auf 60% veranschlagt wird. Jedoch gibt es kein Kriterium, um den Einzelfall im voraus in diese Kategorie oder zu der Gruppe mit lediglich temporärer Thrombocytose einzuordnen.

Die große Bedeutung der Milzexstirpation für die Behandlung der Thrombopenie darf nicht verkannt werden, wenn sie auch keineswegs eine ideale Lösung des Problems darstellt, weil sie die Frage einer Dauerheilung von vornherein offen läßt.

Es ist darum nicht verwunderlich, daß die chirurgische Therapie zurücktrat, als man im Vitamin C ein Mittel sah, die essentielle Thrombopenie zu heilen.

Das Vitamin C wurde von dem ungarischen Forscher Szent Györgyi aus der Nebenniere des Rindes isoliert. Die kristallin erhaltene Substanz wurde zunächst als eine Hexuronsäure angesprochen, ihr starkes Reduktionsvermögen gegenüber Jod und Silbernitrat in saurer Lösung erkannt, was die Ausarbeitung einer chemischen Bestimmungsmethode für Vitamin C ermöglichte. In eingehenden Untersuchungen gelang dann der Nachweis, daß die Szent Györgyische Substanz mit dem Vitamin C identisch ist, und sie wurde Ascorbinsäure genannt. Die Ermittlung der Konstitution des Vitamins konnte erst in Angriff genommen werden, als Szent Györgyi in den Paprikaschoten eine außerordentlich reichhaltige C-Quelle entdeckte. Durch die Arbeiten von Cox Hirst[32]) und Micheel[33]) wurde schließlich für das Vitamin die Formel $C_6H_8O_6$ folgender Konstitution sichergestellt:

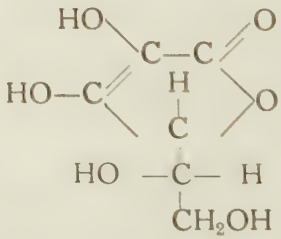

Nach der Konstitutionsermittlung gelang es 1934 Reichstein auf dem Weg über den Pflanzenzucker l-Arabinose die Synthese der mit dem Vitamin C identischen l-Ascorbinsäure.

Die Ascorbinsäure[34]) ist ein einfach gebautes Hexuronsäurederivat, ein 3-Keto-Gulosäureanhydrid. Die reine kristallisierte l-Ascorbinsäure, deren empirische Formel, wie bereits angegeben, $C_6H_8O_6$ ist, stellt ein weißes, feines, leicht wasserlösliches Pulver dar; die Substanz schmilzt bei 192° und besitzt in wässriger Lösung eine spez. Drehung $[\alpha]\frac{20}{D}$ von +24°. In ihrem chemischen Verhalten ist sie ausgezeichnet durch ihr auffallend starkes Reduktionsvermögen. Das oxydierte Vitamin C, das noch die volle Vitaminwirksamkeit besitzt, kann durch die Gewebe leicht zur ursprünglichen Form reduziert werden und bei Oxydationsprozessen katalytisch wirken. Durch diese Tätigkeit besitzt die Ascorbinsäure sehr wahrscheinlich eine bedeutsame Funktion bei wichtigsten intrazellulären Lebensprozessen. In neutraler und alkalischer Lösung wird die Ascorbinsäure durch den Luftsauerstoff sehr schnell zerstört. In saurer Lösung ist die Oxydationsgeschwindigkeit der Säure wesentlich geringer. Noch ungeklärt ist die Tatsache, daß die Ascorbinsäure in pflanzlichen Geweben, z. B. in der Zitrone, viel stabiler ist als das isolierte Vitamin C. Möglicherweise ist diese Erscheinung der Einwirkung von Schutzstoffen zuzuschreiben. Anscheinend geht also der Vitamincharakter der Ascorbinsäure schon bei kleinen Veränderungen am Molekül verloren.

Die auffallend hohe reversible Reduktionskraft der Ascorbinsäure und ihr reichliches Vorkommen in grünen Pflanzenteilen ließ an eine prinzipielle Bedeutung des C-Vitamins für fundamentale Lebensvorgänge in der Pflanze, wie Atmung und Gärung, denken. Anscheinend erfüllt die Ascorbinsäure auch im tierischen Körper eine allgemeine Funktion, jedoch ist die Aufgabe des Vitamin C im Zelleben bis heute noch ungeklärt. Nach intravenöser Injektion von relativ sehr großen Mengen Ascorbinsäure, die ohne jegliche schädliche Wirkung vertragen wird, erfolgt eine vorübergehende Senkung des Blutdrucks bei den Versuchstieren. Sehr wichtig für die Erklärung von klinischen Beobachtungen über die Beeinflussung des Gerinnungsvorganges ist der Nachweis der Beschleunigung der Blutgerinnung durch die l-Ascor-

binsäure in vitro bei pH 7,4, und daß dieser Effekt der Ascorbinsäure durch Spuren von Eisen verstärkt wird. Außerdem scheint das Vitamin C eine Rolle in der Physiologie der Nebenniere zu spielen. Es würde zu weit führen, an dieser Stelle sämtliche pharmakologischen Versuche — ich verweise auf die Arbeiten von Kreitmar, Schröder, Euler, v. Szent Györgyi, v. Auler, Harde, Phillippe — anzuführen, und so gehe ich sofort auf die klinische Anwendung des Vitamin C über.

Es ist selbstverständlich, daß das Vitamin C in erster Linie bei ausgesprochenem C-Mangel, also beim Skorbut und den präskorbutischen Formen, den Hypovitaminosen, zur Anwendung gelangte. Es lag nahe, das Indikationsgebiet für das Vitamin C im Anschluß an die guten Heilerfolge bei Avitaminosen auf sämtliche Krankheiten zu erweitern, die mit Blutungen einhergehen. Dabei zeigte sich nun, daß die Ascorbinsäure in vielen Fällen als ganz ausgezeichnetes Hämostyptikum wirkt. Nach Böger und Schroeder soll es vor allen Dingen bei der essentiellen Thrombopenie gelungen sein, durch intravenöse Injektion von hochdosierten Vitamin C-Gaben selbst schwerste Blutungen zum Stillstand zu bringen. Nach Böger, Martin[35]) hat das Vitamin C eine gefäßabdichtende Wirkung — dafür spricht nach den beiden Autoren die Beobachtung, daß bei der Werlhofschen Erkrankung ein Stillstand der Blutung schon eintreten kann, wenn ein Anstieg der Plättchenzahl noch nicht konstatiert werden konnte —, einen günstigen Einfluß auf das Knochenmark im Sinn einer gesteigerten Thrombocytopoese, einen Einfluß auf die Plasmaeiweißkörper durch Vermehrung des Serumalbumins und einen gerinnungsfördernden Effekt, der auch von Kühnau beschrieben wird, infolge der Thrombinaktivierung durch Vitamin C.

Aus diesen Erkenntnissen ließe sich jetzt folgern, daß das eigentliche Anwendungsgebiet des Vitamin C auf Grund seines Wirkungsmechanismus die kapillären Blutungen seien. Diese Ansicht wird in der letzten Arbeit von Szent Györgyi[36]) dahingehend eingeschränkt, daß — nachdem er aus Zitronensaft eine Substanz, das Citrin, isolierte, das sich bei der Analyse

als das Glykosid eines Flavons erwies und absolute Heilerfolge bei vasculärer Purpura aufweist — die guten therapeutischen Erfolge der Ascorbinsäure in die thrombopenische und hämophilische Gruppe gehören. Inwieweit es nun gelang, durch Vitamin C die essentielle Thrombopenie günstig zu beeinflussen, und wann bei seinem Mißerfolg die nach Kaznelson vorgeschlagene Milzexstirpation zur Anwendung kam, sollen folgende Fälle zeigen.

Vollständigkeitshalber muß die Reizbestrahlung des myeloischen Gewebes als therapeutische Maßnahme erwähnt werden, doch ist ihr Erfolg zur Herbeiführung der Thrombocytopoese zweifelhaft.[37, 38])

Frau Bertha W., 57 J,

Hereditär nicht belastet.

Pat. war früher nie ernstlich krank. Vor 4 Jahren Hemiplegie rechts mit motorischer Aphasie; bildete sich vollständig zurück. 1932 Sturz über einen Stein, danach Teerstuhl mit sekundärer hochgradiger Blutarmut. In der letzten Zeit Allgemeinbeschwerden: Müdigkeit, Schwächegefühl, Appetitlosigkeit, Stuhl normal gefärbt. Nahrung ausreichend und nicht einseitig, besonders hinreichend frisches Gemüse und Obst. Pat. klagt seit einiger Zeit über starkes Zahnfleischbluten, die Zähne sollen sich in den beiden letzten Jahren gelockert haben.

Befund: Gelblich blasse Pat., in ausreichendem Kräfte- und Ernährungszustand. Am ganzen Körper und der Wangenschleimhaut stecknadelkopf- bis linsengroße Blutungen.

Blutbild bei der Aufnahme:

Hb. 40 %	Anisocytose +	Reticulocyten 3 ‰
Ery 3,6 Mill.	Poikilocytose (+)	bis 11 ‰
F. I. 0,6—0.5	keine Polychromasie	bis 31 ‰

Leuko 3800; 4 % Stabk ; 70 % Segmentk.; 3 % Eosinoph.; 1 % Basoph.; 22 % Lymphoc.; Thrombocyten (Fonio): 58000—55000.

Blutungszeit: 16 Min. 40 Sek. (nach Duke).

Blutgerinnungszeit (Venenblut in Hohlkapillare): Beginn bei 8 Min., compl. bei 10 Min.

Erythro-Resistenz: Hämolyse-Beginn bei 0,54 %,
compl. bei 0,38 % NaCl.

Westergreen: 14:31.

Serum-Bilirubin 1,3 bis 0,5 mg %.

Serum-Calcium 3,6 resp. 10,71 mg %.

Urin: Bilirubin neg. Stuhl: Bencidin neg. Hämatoporphyrin: 5 cm (+)
4 cm neg.

Rumpel-Leede: negativ.

Magensaft: 15 ccm Nüchternsekret (trüb mit Schleim), Epith (+), Ery (+), Bencidin +, Guajak (+), Säurewerte +20/—15. Nach Bouillon-Probetrunk Anstieg in 50 Min. auf +58/+42. Entleerungszeit 80 Min.

Verlauf: fieberfrei. Es gelang in den ersten 11 Tagen nicht, durch Leberbehandlung die Anämie nennenswert zu beeinflussen; die Ery stiegen nur bis auf 3,71 Mill., das Hb auf 45 %, Reticulocytenanstieg bis maximal 50 ‰. Thrombocyten unverändert um 50000. — Die anfänglich noch in Schüben auftretenden Zahnfleischblutungen und Purpuraeffloreszenzen gingen langsam zurück. Dagegen stiegen die Blutungszeiten an (über 28 Min.). Subjektiv Besserung des Allgemeinbefindens. Anschließende Eisenbehandlung (13mal 1 ccm Sideroplen i. m., dazu tägl. 3mal 2 Tabl. Ferrostabil führte nach weiteren 18 Tagen zu einem Ery-Anstieg auf 4,5 Mill., Hb-Anstieg auf 60 % und Reticulocytenanstieg bis 83 ‰. Dabei weitere Besserung des Allgemeinbefindens und Sistieren der Zahnfleisch- und Hautblutungen. Splenektomie vorgesehen. Dann aber trat plötzlich ein lebensbedrohlicher Ausbruch der hämorrhagischen Diathese ein: Haut-, Zahnfleisch-, Nasen-, Darm-, Blasen-, Conjunctival- und Augenhintergrundsblutungen, psychische Störungen erweckten Verdacht auf gleichzeitige cerebrale Blutungen. Die Thrombocyten-Kontrolle ergab völliges Fehlen der Plättchen. Die Schwere des Zustandes verbot jetzt Splenektomie, mit der vorher wegen der Besserung des Blutbefundes, dem Sistieren der Blutungen und der nicht kritischen Thrombocytenzahlen (um 50000) vorerst noch gewartet war.

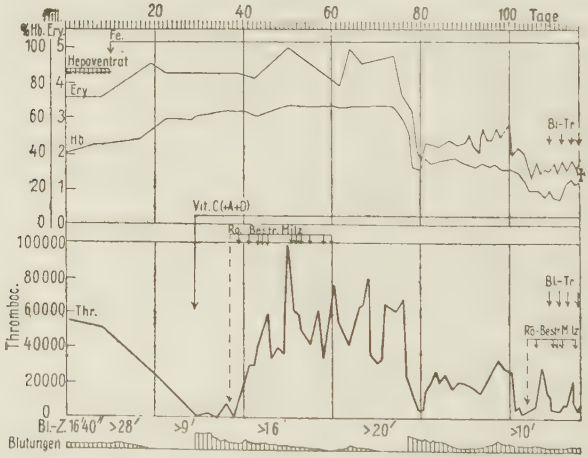

In den nächsten 8 Tagen wurden darauf neben dem Ferrostabil 200 mg Cebion i. v. gegeben. Das klinische Bild änderte sich nicht, es trat vielmehr noch gehäuftes Blutbrechen hinzu. Thrombocyten fanden sich entweder während dieser

Zeit überhaupt nicht, oder nur nach längerem Suchen einige morphologisch stark veränderte Plättchen, teilweise in Riesenform. Da eine Milzexstirpation auch jetzt mit Rücksicht auf das schlechte Allgemeinbefinden abgelehnt werden mußte, wurde die Cebion- und Eisentherapie auf Detavit (3 × 20 ccm per os), Clauden (tägl. 5 ccm i. m.), Gelatine p. o. und Milzbestrahlungen (12 × je 200 r) kombiniert. Die Folge war in den weiteren 40 Tagen vorübergehender Thrombocytenanstieg, hauptsächlich nach der Milzbestrahlung, auf Werte, die zwischen 30000 und 80000 stark schwankten. Das allgemeine klinische Bild besserte sich aber, obschon Ery-Werte noch immer um 4 Millionen und das Hb um 60 % schwankten (bei Reticulocyten um 6—19 ‰), nicht soweit, daß man sich jetzt zur Splenektomie entschließen konnte. Die Kranke war zwar auch weiter dauernd fieberfrei, Blutkulturen blieben steril und auch im weißen Blutbild fand sich nichts Auffälliges, sie zeigte aber ein delirantes Zustandsbild und hochgradige Reduzierung des allgemeinen Kräftezustandes. 18 Tage nach der letzten Röntgenbestrahlung trat trotz weiterer Zufuhr von Cebion (200 mg täglich i. v.), Detavit (tägl. 3 × 20 ccm p. o.), Clauden (tägl. 5 ccm i. m.) ein neuer, schwerer hämorrhagischer Schub, diesmal besonders mit starken Darm- und Nasenblutungen, auf. Die roten Blutwerte fielen jetzt auf 1,3—1,8 Mill. Ery und um 20 % Hb, bezeichnenderweise noch unter einem Reticulocytenanstieg auf 110—123—184 ‰. Die im Anschluß an die Milzbestrahlung vorübergehend auf 30000 bis 80000 angestiegenen Thrombocytenzahlen sanken mit dem neuen Purpura-Schub auf Werte, die zwischen 30000 und 25000 schwankten. Da die wiederum aufgeworfene Frage der Indikation zur Splenektomie auch jetzt wegen des desolaten Zustandes verneint werden mußte, eine Fortsetzung der erwähnten Behandlung mit Vitaminen, Campolon und Hämostypticis in weiteren 27 Tagen keine Besserung des Krankheitsbildes brachten, wurde daneben eine nochmalige Milzbestrahlung (7 × je 200 r) und Bluttransfusionen (4 × je 500 ccm) versucht. Die somnolente Kranke wurde komatös und kam unter fortschreitendem Kräfteverfall und Zeichen einer Bronchopneumonie zum Exitus. In den letzten Tagen im Anschluß an die Bluttransfusionen Rektaltemperaturen bis 39°. Letzte Blutwerte:

Hb 25 %	19 % Stabkernige
Ery 1,54—1,89 Mill.	68 % Segmentk.
Leuko 16900	5 % Lymphoc.
2 % Jugendl.	6 % Monocyten
Thrombocyten 19000.	

Blutungszeit (Duke) 55 Min. — Blutgerinnungszeit im Venenblut: Beginn bei 9 Min., compl. bei 10 Min.

Die Sektion ergab: Thrombopenie — Anaemie.

Sehr starke Rotfärbung des Knochenmarks im Oberschenkel / Hochgradige Splenomegalie mit Pulpaerweichung / Schwere allgemeine Anämie / Leichte Verfettung und Ikterus der Leber / Schwere Pachymeningitis hämorrhagica interna beiderseits / Braunfärbung der Leptomeninx an Konvexität und Basis / Lungen-

ödem / Beginnende konfluierende Bronchopneumonie beiderseits / Eitrige Tracheobronchitis / Fettdurchwachsung des rechten Herzventrikels / Saure Erweichung des Magens / Fleckige Lipoidose der Aorta / Kleine Uterusmyome / Phlebolithen in den Parametralvenen / Blutungen in der Darmschleimhaut und Blase.

Epikritisch handelt es sich also hier um eine sekundäre Anämie, die bei der Klinikaufnahme im Vordergrund stand und auf dem Boden einer thrombopenischen Purpura (essent. Thrombopenie) entstanden war. Charakteristisch ist der Verlauf in Schüben. Die Kranke reagierte schlecht auf Leber-, besser auf Eisentherapie und zeigte eine verhältnismäßig gute Regeneration des Knochenmarks, die bis zuletzt anhielt. Da die Zeichen der hämorrhagischen Diathese daneben zunächst wenig in die Erscheinung traten und auch die Thrombopenie keine Indikation zur sofortigen Splenektomie gab, der klinische Befund andererseits langsam steigende Besserungstendenz zeigte, wurde mit der an sich indizierten Milzentfernung zunächst noch gewartet. Ohne Frage ist hierdurch der günstige Zeitpunkt zur Operation verpaßt worden. Dann trat, überraschend plötzlich, eine schwere Manifestation der bis dahin wenig deutlichen hämorrhagischen Diathese auf. Die Frage der Milzexstirpation wurde wiederum aufgeworfen. Man stand damals zu sehr unter dem Eindruck der in allen Fällen günstigen Heilerfolge mit Vitamin C und drängte aus diesem Grunde vielleicht nicht genug, als Pat. die Operation wiederum ablehnte. Der Versuch mit allen in Frage kommenden internen Maßnahmen, den bedrohlichen Zustand zu beseitigen, scheiterte. Speziell Vitamin C versagte trotz langer Zufuhr hoher Dosen. Nur nach Milzbestrahlung trat ein vorübergehender Thrombocytenanstieg ein, der aber nicht erheblich genug war, eine Wendung im Krankheitsgeschehen zu bringen. Diese Beobachtung lehrt, daß auch bei essentiellen Thrombopenien leichteren Grades mit der Milzexstirpation nicht gewartet werden soll, da man sonst Gefahr läuft, durch überraschend auftretende Manifestationen der hämorrhagischen Diathese den Zeitpunkt der Splenektomie zu verpassen.

Fall Amalia Sch.

Die Aufnahme der Pat. (geb. 2. 12. 1907) erfolgte am 8. 1. 1936.

Die Familienanamnese ergibt keine hereditäre Vorbelastung. Seit dem 14. Lebensjahr des öfteren Nasenbluten. Menarche im 15. Lebensjahr, seitdem starke Menorrhagien, deshalb 1926 Abrasio, jedoch nur mit einer einjährigen relativen Erleichterung. Nach dieser Zeit setzten die alten Beschwerden mit solcher Heftigkeit ein, daß man zu einer Uterusamputation schritt. Seit der Operation Nasenbluten, blaurote Flecke bei leichten mechanischen Reizen und flohstichartige Blutungen über den ganzen Stamm. Seit 1934 Zahnfleischblutungen, Blutbrechen, blutigverfärbter Urin.

Die jetzigen Beschwerden lauten auf Schmerzen in den Zähnen, Anschwellung des Zahnfleisches, häufiges Zahnbluten, bes. beim Saugen. Der Befund ergibt einen sehr reduzierten Allgemeinzustand. An Stamm und Extremitäten imponieren petechiale Blutungen. Die linke Gesichtshälfte ist ödematös geschwollen und druckempfindlich.

Das Zahnfleisch hat scorbutartiges Aussehen. Es findet sich außerdem ein Wangen- und Gaumenhämatom. Die Inspektion der Nasenhöhle läßt Blutkoagula erkennen. In der linken Augengegend befindet sich eine frische Suggillation. Innere Organe: Leber nicht vergrößert, druckschmerzhaft. Milz: Höhe 7 cm, kleine Verbreiterung nach vorn, druckschmerzhaft. Suggillation in der rechten Inguinalgegend und parapatellar. Das Provokationsphänomen erweist sich als positiv. Leib leicht gespannt und druckschmerzhaft. Neurologisch o. B. Der Augenhintergrundsbefund lautet auf: Hämorrhagien bdts. negativ. Blutdruck 110/68, Urin: negativ. Sediment: vereinzelte Ery. Auffallend ist eine Hämatoporphyrinurie, keine nennenswerte Urobilinogenurie, Leuko +. Blut: Hb 84 %, Ery 4,300 000, Leuko 9 400, Weiße: Stabk. 6 %, Segm. 64 %, Lympho. 28 %, Mono 2 %. Thrombocyten: keine. Senkung: 28—55, beschleunigt. Blutungszeit: 36'. Gerinnungszeit: Beginn bei 9', compl. bei 12'. Die Retraktion des Blutkuchens fehlt vollständig. Erythrocytenresistenz: beginnende Hämolyse bei 0,5, vollkommen unter 0,32, Calc. 10,58. WaR —. Temperaturen schwanken zwischen 36,5 und 37,5°.

Verlauf ist fieberfrei. Die Blutungszeit schwankt in den ersten 10 Tagen zwischen 40' und 18'. Am 11. Tag setzte eine intensive Cebiontherapie von 100 und 200 mg ein; sie läßt bis zum 3. II. den geringsten Erfolg vermissen. Vollständiges Fehlen der Thrombocyten, Hämoglobinwerte bis 58 %, eine Erythrocytenzahl von 3,4 Mill. infolge konstanter, leichter Blutungen werden verzeichnet. Das weiße Blutbild zeigt außer einer geringen Linksverschiebung nichts Auffälliges. Die Regeneration des Knochenmarkes erweist sich in Reticulocytenwerten von 9—28‰ als gut. Die Blutungszeit schwankt enorm. Ihre Werte liegen zwischen 10' und 90'. Eine Retraktion des Blutkuchens fehlt vollständig. — Nach Absetzen des Cebions wird mit einer Sango-Stop-Behandlung begonnen in Dosen von 20 cm^3 i. m. und 40 p. o. Die eben beschriebenen Werte schwanken weiterhin in weiten Grenzen, ohne jedoch eine Besserung

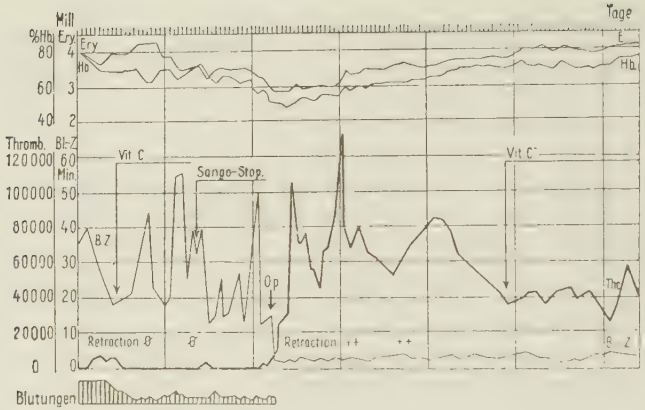

im Sinne einer Vermehrung der Thrombocyten, die noch immer auf dem Nullpunkt stehen, zu zeigen. — Die Blutsenkung erweist sich nach wie vor als Folge der andauernden Blutresorption als beschleunigt. — 4 Blutkulturen bleiben steril. — Da Vitamin C in Bezug auf Blutplättchenerhöhung und Verminderung der Blutungszeiten vollständig versagte, obschon ihm ein Effekt auf die Gefäßwand zuzuschreiben ist, der darin besteht, daß mengenmäßig wesentlich geringere Blutverluste zu verzeichnen sind, entschloß man sich zur Milzexstirpation. Die Kranke überstand den Eingriff sehr gut. Die exstirpierte Milz war etwas vergrößert, von ziemlich weicher Konsistenz und zeigte makroskopisch keinerlei charakteristische Veränderungen. Es kam zum sofortigen Sistieren der Blutungen und zu einer Plättchenkrise. Nach 3 Wochen fielen die Thrombocyten allmählich wieder ab und bewegten sich um Werte von etwa 30—90000. Nennenswerte Blutungen traten aber trotzdem nicht wieder auf. Die Blutungszeit fiel nach der Milzexstirpation prompt ab auf 20' und erreichte am folgenden Tage normale Werte, die bis zur Entlassung 5' nicht überschritten Retraktion des Blutkuchens ++. Die Erythrocyten, die nach der Operation um 2,5 Mill. bei einem Hb-Wert von 58 % lagen, stiegen allmählich kontinuierlich an und erreichten Werte von 4,0 Mill. Ery und 70 % Hb, die sich konstant hielten.

Es handelt sich bei der Patientin um eine schwere, durch fast völliges konstantes Fehlen der Blutplättchen bedingte Blutungsbereitschaft. Eine massive Vitamin C-Therapie erzielte auf Blutplättchen und Blutungszeiten keinen Erfolg, während die Blutungen an Intensität abnahmen, aber dennoch auf Grund ihrer Konstanz ein Abfallen der Ery auf 3,2 Mill. und des Hb. auf 58 % bedingten. Die Regeneration des Knochenmarks kann mit Reticulocytenwerten von 9—29‰ als gut bezeichnet werden. Die

Leukocyten fanden sich an der unteren Grenze der Norm mit 4—6000. Im weißen Blutbild ist, abgesehen von ganz leichter Linksverschiebung, nichts Auffälliges. Erythrocytenresistenz und Gerinnungszeit sind normal. Die Blutungszeit lag zwischen 10' und 90'. Angesichts dieser Tatsachen entschloß man sich zur Milzexstirpation. Der Erfolg dieses Eingriffes, der in dem Sistieren der Blutungen und in der sofort einsetzenden Plättchenkrise glänzend zum Ausdruck kommt, läßt sich wahrscheinlich erklären durch eine gewisse Hemmung, die die Milz auf das blutbildende Knochenmark ausüben soll. — Da nach 3 Wochen bereits ein Abfallen der Thrombocyten auf Werte von 30—90000 einsetzte, wurde mit einem zweiten Vitamin C-Versuch begonnen. Man ging dabei von der Überlegung aus, daß durch die Milzexstirpation andere somatische Verhältnisse hätten geschaffen sein können, die einen Einfluß im Sinne eines Thrombocytenanstiegs garantierten. Es zeigte sich jedoch, daß Vitamin C auch hier versagte. — Theoretisch wäre es in diesem Fall in keiner Weise ausgeschlossen, daß mit der Übernahme der Milzfunktion durch das übrige reticulo-endotheliale System auch die übermäßige Thrombolyse übernommen wird. Denn wenn die in falsche Bahnen gelenkte Milzfunktion auf einer fehlerhaften konstitutionellen Anlage des Organs beruht, so ist die Annahme nicht von der Hand zu weisen, daß auch das übrige Reticulo-Endothel die gleiche fehlerhafte Anlage hat, die dann zum Ausdruck kommt, wenn ihre Funktion in die Bahn der Milzfunktion gelenkt wird.

Caecilie B., 15 J. alt.

Eltern, Geschwister gesund. Von Auftreten hämorrhagischer Diathesen in der engeren und weiteren Familie ist nichts bekannt. Mit 3 Jahren plötzlich heftiges Nasenbluten (ungefähr 4 Stdn.). Seitdem nach kleinsten Traumen (Stoß) blaue Flecken und starke Blutungen. Seit ½ Jahr 4-wöchentlich Nasenbluten, das auf Clauden und Gelatine nicht reagierte. Februar 1935 erste Periode, die so heftig war, daß Pat. in die Frauenklinik eingeliefert wurde, dort Abrasio. Seit Abrasio keine Menstruationsblutung mehr. Nach 3 Wochen starkes Nasenbluten, sistierte nach einer Bluttransfusion von 400 cm^3, um nach einigen Tagen erneut aufzutreten. Einweisung in die Hals-Nasen-Ohrenklinik, hier Ätzung des Blutungsherdes. Juni bis Dezember regelmäßige Menses. Anfang Dezember

erneut heftiges Nasenbluten. 5. II. 36: nach Naseputzen: heftiges Nasenbluten, Dauer 8 Stdn. und Einweisung in die Klinik.

Befund: Mittelkräftiges Mädchen in gutem Ernährungszustand; Haut und Schleimhäute ausreichend durchblutet. Am Hals diffus verstreut kleine Petechien. Milz 10 cm, nach vorn nicht vergrößert. An beiden Beinen, bes. auf der Tibiakante, ausgedehnte Petechien. Am Oberarm links blaugrünverfärbte Suggillation. Sonst o. B.

Blutbefund bei der Aufnahme: Hb 68%, Ery 4,5 Mill., F. I. 0,75. Leuko: 5000, Stabk. 0,5, Segmk. 53,5, Eo 1,5. Lympho 41, Mono 3,5. — Blutgerinnung (Hohlkap. Venenblut) Beginn 9', compl. 13'. Blutungszeit 20', Retraktion fehlt. Thrombocyten 5000. Reticulocyten 10‰. Rumpel-Leede +. Provokationsphänomen +; Hämatoporphyrin: 1 cm —
2 cm (+)
Calcium 11, 6. 3 cm +.

Verlauf: Die Patientin hatte in den ersten 10 Tagen der klinischen Beobachtung täglich starkes Nasenbluten, das nach Verätzung des Blutungsherdes stand. Im Blutausstrich sind nach Fonio Thrombocyten nicht nachzuweisen. Die Blutungszeit steigt bis zu 58' an. Infolge der dauernden Blutungen tritt eine Verschlechterung des roten Blutbildes ein. Der Färbeindex beträgt 0,56. Am 21. II. wird mit Cebiongaben begonnen. Die Blutungen hören auf, die bis dahin verlängerten Blutungszeiten erfahren eine Verkürzung; die Thrombocytenwerte betragen unverändert Null. Nach Unterbrechung der Cebiontherapie erneutes Auftreten des Purpurasymptoms und Verlängerung der Blutungszeit. Weitere Vitamin C-Gaben haben den gleichen Erfolg wie beim ersten Mal. Die Thrombocyten bleiben wie dort unverändert Null. Auch versuchsweise durchgeführte Milzbestrahlungen vermögen es nicht, positive Thrombocytenwerte herbeizuführen. Da alle in Frage kommenden internen Maßnahmen die Thrombopenie nicht zu beseitigen vermochten, wurde die Pat. bei gutem Allgemeinzustand der Chirurg. Klinik zur Splenektomie überwiesen. Die exstirpierte Milz: 11:7,5:3 weist makroskopisch keine wesentlichen Besonderheiten auf. Gewicht

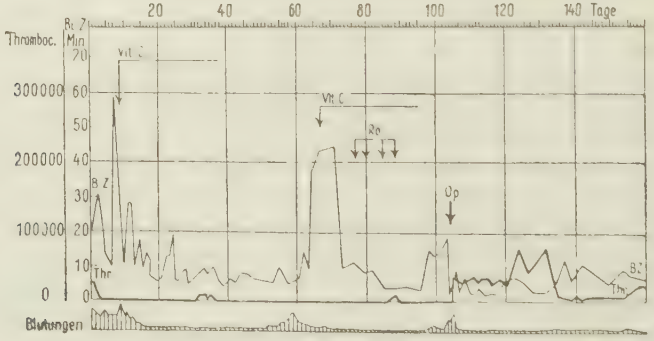

117 gr, H_2O-Verdrängung 100 cm^3. Die parenchymatöse Blutung ist während der Operation sehr erheblich. — Die Thrombocyten steigen am Operationstag von 0 auf 10000 und werden am nächsten Tag auf 37000 gezählt. Blutungszeiten: normal. Erheblicher Reticulocytenanstieg. Es treten keine Blutungen mehr auf. Nach 1 Monat sinken die Thrombocyten, nachdem sie zwei Mal Werte von 77000 erreichten, wieder auf niedrige Werte ab (5000). Es treten Petechien, vor allem im Operationsgebiet auf. Keine Hämatome, keine Zahnfleischblutungen. Rumpel - Leede —. Provokationsphänomen —. Thromb. 3‰; Reticulo 3‰, Blutungszeit bis 20'.

Die rezidivierende, brüsk einsetzende Krankheit führte hier zu völligem Verschwinden der Thrombocyten und trotzte jeder internen Maßnahme. Nur die spontanen Blutungen und die Blutungszeiten lassen sich durch Vitamin C-Gaben günstig beeinflussen. Die blutstillende Wirkung muß hier der gefäßabdichtenden Wirkung zugesprochen werden, da der Plättchenmangel weiter bestehen bleibt. Aus diesen Gründen entschloß man sich zur Splenektomie. — Die Entfernung der Milz bedingte zwar eine Plättchenkrise und einen zweimaligen Anstieg auf 77000, also „Grenzüberschreitungen", die als „kleine Krisen" (Frank) gedeutet werden müssen, um aber nach 30 Tagen unter den kritischen Wert zu sinken und Null zu erreichen. Es folgen dann flache Wellenbewegungen in der Thrombocytenkurve, die sich unter dem kritischen Wert halten. Anscheinend handelt es sich hier um eine chronische Hypothrombocytose, die zeitweilig bis zur Thrombopenie hinabführt, die aber ausreicht, um Hämorrhagien bis zum Stillstand zu vermindern.

Wenn auch die Rückwirkung des Eingriffs auf die Plättchen sehr minimal ist, so darf in diesem Fall der Operationserfolg nicht zu gering eingeschätzt werden; denn ein Anstieg der Thrombocyten von Null vor der Operation auf 35—70000 nachher kann für das Sistieren der Spontanblutungen doch schon viel bedeuten.

Der relative Mißerfolg wird theoretisch aus den funktionsunfähigen Megakaryocyten zu verstehen sein, die nach einem kritischen Umschwung eine Dauerwirkung nicht gewährleisteten. Andererseits lassen sich das Sistieren der Spontanblutungen, die

Verkürzung der Blutungszeit aus dem Erfolg der Milzexstirpation erklären, die sich die Autonomie des kapillarmotorischen Apparates erzwingt; denn die Blutung steht, bevor überhaupt ein Plättcheneinstrom stattfindet oder zumindest noch unzulänglich ist.

Im Rahmen dieser Arbeit möchte ich anhangsweise ein Krankheitsbild streifen, das mitunter über längere Zeit hindurch sowohl klinisch als hämatologisch als Morbus maculosus Werlhofii imponieren kann, da in seinen Anfangsstadien die Blutveränderungen einen monosymptomatischen Charakter — den der Thrombopenie — tragen kann. Im Verlauf der Erkrankung wird aber in diesen Fällen immer klarer, daß es sich nicht um eine isolierte Megakaryotoxikose handelt, sondern daß diese nur Teilerscheinung einer allgemeinen Schädigung des leukoblastischen und auch des erythroblastischen Apparates ist, bei der auf genetisch noch ungeklärte Weise — es werden humoralkorrelative Prozesse: Milz-Knochenmark angeschuldigt — die permanenten Blutbildungsherde im Mark der platten Knochen und Epiphysen vernichtet werden. Im engsten Zusammenhang damit steht das Ausbleiben der Umwandlung des Fettmarks in rotes Zellmark.

Die Prognose wird allgemein als infaust angesehen, bei der die Chance einer Splenektomie denkbar gering ist, und wenn sie zu einem momentanen Erfolg führen sollte, bereits einen Monat p. op. Blutwerte zeigt, die den Ausgangswerten vor der Operation entsprechen. Für das Fortschreiten wird die Entwicklung einer „splenoiden" Pulpa, in Form von Nebenmilzen und mesenterialen Lymphdrüsen angeschuldigt, die an der Hemmung auf das Knochenmark wesentlich mitbeteiligt sein sollen.

Josef H., 18 J.

In der Familie eigentliche Blutkrankheiten unbekannt. — Bis zum 17. Lebensjahr gesund. Januar 1933 auffallende Blässe und Mattigkeit. Milzver-

größerung wurde festgestellt (Blutbild Hb 27%, Ery 2,7 Mill., Leuko 1600, Segm. 59%, Lympho 32%, Mono 8%). Unter der Diagnose: aleukämische Leukämie entlassen. Im Sommer 33 erbrach Pat. große Mengen Blut. Stuhl teerfarbig. Verlegung in ein Krankenhaus. (Blutbild: Hb 66%, Ery 3,48 Mill., Leuko 3000, Segm. 52%, Stabk. 8%, Lympho 23%, Mono 7%, Eo 6%, Basoph. 4%). Nach 11 Wochen entlassen. nach 2 Monaten starke Magenblutung. Behandlung mit 26 Wochen Bettruhe. — Im August 34 erneute Blutuntersuchung: Hb 65%, Ery 4,8 Mill., Leuko 1800, Segm. 58%, Stabk. 17%, Lympho 11%, Mono 6%, Eo 5%, Baso 1%. Pat. müde und matt.

Neigung zu Nasenbluten. Häufige Kopfschmerzen.

Befund: Kleiner, schmächtiger Junge in sehr reduziertem Ernährungs- und Kräftezustand. Hautfarbe gelblich-blaß. Tonsillen nicht hyperplastisch. Mundschleimhaut blaß. Über allen Ostien, bes. über der Spitze lautes systolisches Geräusch 2 P. T. = 2 A. T. Hebender Iktus. Lunge: o. B. Milz: erreicht etwa 1 cm unterhalb des Nabels die linea alba. Einkerbungen deutlich palpierbar. Keine vermehrte Druckempfindlichkeit.

Blutbild bei der Aufnahme: Hb 47%, Ery 3,4 Mill., F. I. 0,6, Leuko 2000, Segm. 70%, Stabk, 4%, Lympho 22%, Mono 2%, Eo 1%, Basoph. 1%. — Gerinnungszeit 10'/12' Hohlkap. — Blutungszeit: 12,5' —. Erythrocytenresistenz: Hämolyse beg. 0,5, compl. bei 0,38.

Verlauf: 5 Tage nach der Aufnahme erbrach der Pat. plötzlich ohne vorangehende Beschwerden große Mengen teils klumpig-schwärzlich verfärbten, teils hellroten Blutes. Am folgenden Nachmittag trat erneut Blutbrechen auf, das auf 1 l veranschlagt werden kann. Der anämische Zustand des Pat. (Hb 35%, Ery 3 Mill., — Hb 27%, Ery 2,7 Mill.) forderte eine Transfusion, die Pat. mit geringer Temperatursteigerung gut vertrug. Nachdem sich anschließend nach energischer Campolonbehandlung und langdauernder Medikation mit Eisenpräparaten das Befinden des Pat. erheblich besserte (Anstieg des Hb auf 50%,

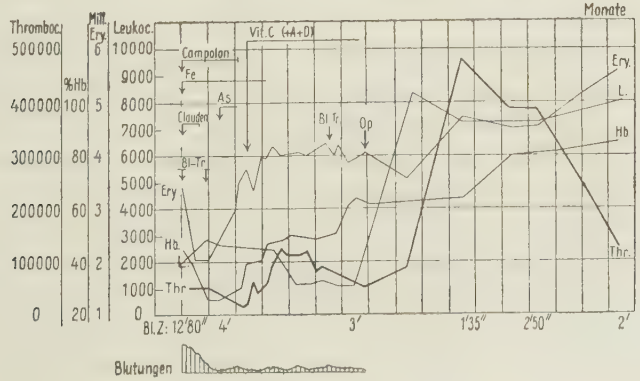

Ery auf 4,2 Mill.), wurde ein Anstieg der Thrombocyten, die anfangs um 50000 lagen, vermißt. Tägl. Vitamin C-Gaben ließen im Verlauf eines Monats die Thrombocyten auf 140000 ansteigen, um jedoch am Ende des 5. Monats allmählich abzufallen und den Ausgangswert zu erreichen. Die Magenblutungen traten in wesentlich geringerem Maße, jedoch immer noch auf. Da über Wochen ein Stillstand in der Besserung der Erythrocytenwerte eintritt, die Leukocyten auf 1000 abfallen, die Thrombocytenwerte trotz der Vitamin C-Gaben fallen und die Blutungen unbeeinflußt, wenn auch vermindert, auftreten, entschließt man sich bei dem guten Allgemeinbefinden des Pat. zur Splenektomie. —

Die 1200gr schwere exstirpierte, bläuliche, stark adhaerente Milz zeigt an einzelnen Stellen infarktartige Nekrosen mit blutiger Infiltration. Die Lymphknötchen sind in der Mehrzahl gut erhalten, stellenweise von Blutungen umgeben. An einzelnen Trabekeln knötchenartige Bindegewebsherde. Eisenreaktion —. Kapsel ist verdickt und von Blutungen durchsetzt. Milzpulpa weist eine Wucherung der Pulpazellen auf.

Der Allgemeinzustand des Pat. besserte sich nach der Splenektomie. Die Blutungszeit fiel noch am gleichen Tage auf normale Werte ab. Die Leukocyten stiegen an. Die Plättchen zeigten nur ganz allmählich die Tendenz zum Steigen, um jedoch nach 10 Wochen, plötzlich einschießend, das Blut geradezu zu überschwemmen und die Norm hinter sich zu lassen. Es konnten keinerlei Blutungen mehr nachgewiesen werden.

Die Nachuntersuchungen nach 2 Monaten ergaben folgende Blutkontrollwerte: Hb 80 %, Ery 4,48 Mill., Leuko 7600. — Ausstrich: Segm. 61 %, Stabk. 3 %, Lympho 33 %, Mono 1 %, Thromb. 358000. Gerinnungszeit normal, Blutungszeit: 1' 35".

Es handelt sich hier um eine splenopathische Markhemmung mit vollausgebildetem Symptomenkomplex des Morbus Werlhof, bei der die Megakaryocytenschädigung erheblich genug war, um eine hochgradige Hypothrombocytose zu erzeugen mit konsekutiver hämorrhagischer Diathese, ohne sich, wie die weiteren Untersuchungen zeigen, als aregenerative Anämie zu etablieren. Während das erythroblastische Gewebe, wie die klinische Erfahrung lehrt, als das resistentere angesehen wird, scheint das leukoblastische durch die bisher noch fragliche Noxe bevorzugt zu sein. Auch in unserem Fall liegt eine Leukopenie von 2000 vor, die kontinuierlich absinkt und um Werte um 1000 bei normaler prozentualer Zusammensetzung liegt. - Die stetig anwachsende Hypothrombocytose, die anfänglich mit ihren Blutungen das Bild beherrscht, läßt eine Vitamin C-Therapie ein-

leiten mit dem Erfolg des Thrombocytenanstiegs, der jedoch ohne Einfluß auf die Blutungen blieb. Hier muß dem Vitamin C ein Einfluß auf das Knochenmark im Sinne einer gesteigerten Thrombocytopoese zugesprochen werden. Nachdem die morphologischen Blutuntersuchungen zeigten, daß sich die beginnende Zerstörung nicht auf alle Elemente des Markes erstreckte, zudem wie die Vitaminzufuhr eindeutig demonstriert, nicht irreparabel war, mußte die Indikation zur Operation gestellt werden. Wie die Kurve lehrt, läßt sich nach Wochen eine langsam steigende Tendenz der Thrombocyten und Leukocyten beobachten. Erstere lassen die Norm hinter sich und liegen nach 10 Monaten p. op. in physiologischen Breiten. Die Leukocyten halten, nachdem sie den normalen Wert erreicht haben, ihn unverändert inne. Blutungen konnten nicht mehr beobachtet werden. Blutungszeit normal.

Der Patient konnte praktisch als geheilt entlassen werden. Sein beschwerdefreier Zustand gestattete ihm die Gründung eines Friseurgeschäfts.

Theoretisch wäre es interessant, zu beobachten, ob und wie lange in diesem Fall, der im Anfangsstadium erfaßt wurde, die Splenektomie das Fortschreiten des krankhaften Prozesses aufhalten kann.

Paula Kr. 16 J.

Anamnese: Eltern und 8 Geschwister gesund. Von Auftreten hämorrhagischer Diathesen in der weiteren und engeren Familie nichts bekannt. — Als Kleinkind Scharlach, sonst bis März 1935 nie krank; seit dieser Zeit heftige Magenblutungen, die sich bisher mehrere Male wiederholten.

Befund: Mittelkräftiges Mädchen in mäßigem Ernährungs- und Kräftezustand. Sichtbare Schleimhäute schlecht durchblutet. Gelblich-braune Gesichtsfarbe. Rechte Tonsille gerötet, nicht hyperplastisch. Herz: Leise systolische Unreinheit über Mitralis und Pulmonalis; zeitweilig Extrasystolen; deutlich akzentuierter 2. P. T. Leber; überragt in der Mamillarlinie querfingerbreit den Rippenbogen, Leberrand druckschmerzhaft. Milz reicht bis ins kleine Becken und 0,5 cm über die linea alba nach rechts. Nierengegend r. druckschmerzhaft. Reflexe: Patellarreflexe lebhaft. Babinski: beiderseits +; Oppenheim: beiderseits +; Nystagmus ∅; WaR ∅; Motilität und Sensibilität: ungestört.

Blutbefund bei der Aufnahme: Hb 61 %; Ery 4,3; F.I. 0,7, Leuko 2400; Metamyel. l. 2 %; Stabk. 11 %; Segm. 66 %; Eo 3 %; Lympho 15 %; Mono 3 %; Vitalgranulierte 2 ‰.

Thrombocyten 48400. Blutgerinnung: Beginn bei 8', compl. bei 12'. Blutungszeit: 1½'.

Retraktion: normal. Erythrocyten-Resistenz: Beginn bei 0,48', compl. bei 0,35 % NaCl.

Hämatoporphyrin 5 · 1 cm +; Bilirubin im Blut: direkt ♂, indirekt 0,45.

Verlauf: fieberfrei. Um die infolge Milztumors bedingte Leukopenie, Thrombopenie und sek. Anämie zu bessern, wurden hohe Leber-, Vitamin C- u. Eiseninjektionen versucht. Es zeigte sich jedoch, daß im Verlauf von 8 Wochen keine nennenswerte Änderung des Blutbildes zustande kam und eine Milzexstirpation bei dem subjektiven Wohlbefinden der Pat. indiziert war (das kompensierte Mitralvitium mit Extrasystolen ließ sich erfolgreich mit kleinen Digitalisdosen behandeln). Die noch ½ Stunde vor der Operation ausgeführte Blutuntersuchung ergab: Leukocyten 2700, Thrombocyten 33600, Erythrocyten 5,67 Mill., Hb. 65 %. Schon wenige Stunden p. op. erreichten die Leukocytenwerte 29700, Thrombocyten 107600, Hb 80 %, Erythroc. 6,33 Mill. Die Leukocyten stiegen in den nächsten Tagen auf 33000 an, fielen später auf 11000 ab, um während einer hinzutretenden Bronchitis nochmals auf 18000 anzustei-

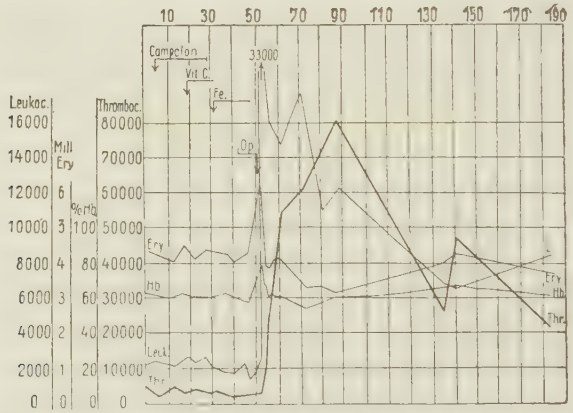

gen. Schon am 1. Tag p. op. zeigten die Thrombocyten normale Werte: 223500. Sie stiegen langsam weiter und betrugen am 6. Tag p. op. 540000. — Bei der Entlassung wurde folgender Blutstatus erhoben: Leuko 8200, davon Stabk. 1 %, Segm. 35 %, Eo 4 %, Baso 3 %, Lympho 49 %, Mono 9 %. Die Werte stehen noch unter dem Einfluß einer abgeklungenen Bronchitis, Thrombocyten 184600.

Bei der Kontrolluntersuchung nach 1 Monat fiel das ausgesprochen frische Hautkolorit auf. Die Untersuchung ergab verkleinerte Herzgrenzen.

MR 3,5 cm ML 7,5 cm gegenüber
MR 4,0 cm ML 9,0 cm vor der Operation.

P_2 war nicht wie früher akzentuiert. Keine Extrasystolen. Systolikum über Spitze und Pulmonalis.

Lunge: perkutorisch und auskultatorisch o. B. Leber: nicht hyperplastisch; Operationsnarbe nicht schmerzhaft.

Blutstatus: Erythroc. 4,0 Mill. F.I. = 0,8, Hb. = 66 %. Leuko: 6600, Stabk 1 %, Segm. 39 %, Eos. 2 %, Baso. 2 %, Lympho 54 %, Mono 2 %.

Thrombocyten: 264000. Blutgerinnungszeit: normal, Blutungszeit: 2'30".

Die Magensaftausheberung zeigte einen Nüchternwert von +18 freie HCl. Gesamtacidität +28. Entleerung nach 110'. Die Magensaftprüfung zeigt demnach günstigere Resultate als vor der Operation. Damals fehlte im Nüchternsekret freie Säure; die höchsten Werte nach dem Probefrühstück +30 (jetzt +48) und +50 (jetzt +66). Dabei versiegte die Absonderung schon nach 40'.

Eine weitere Kontrolluntersuchung ließ keine wesentlichen Schwankungen im Blutbild feststellen. Subjektiv: Wohlbefinden.

Epikritisch handelt es sich auch hier um eine splenopathische Markhemmung, bei der sich therapeutisch per exclusionem eine Schädigung des leukoblastischen Gewebes und der Megakaryocyten annehmen läßt. Das erythropoetische Gewebe unterliegt anscheinend nicht der Schädigung, wie die ansteigende Erythrocytenzahl nach Eisenapplikation demonstriert. Die hyperplastische Milz, die für diesen Krankheitsprozeß angeschuldigt wird, gibt nach ihrer Exstirpation dem Knochenmark seine volle Entfaltungsfreiheit wieder. Der heftige Reizzustand des Knochenmarks — Thrombocyten 500000—800000, Leuko: bis 33000 und Erythrocyten über 6 Millionen — klingt nach 8—14 Tagen ab, um dann Blutwerte innerhalb der physiologischen Breiten zu geben.

Bei der Nachuntersuchung konnten die normalen Werte weiterhin bestätigt werden. Subjektiv: Wohlbefinden.

Nach den angeführten Fällen versuchte man therapeutisch das als Mittel der Wahl empfohlene Hämostypticum Vitamin C zu applizieren, dem nach Böger und Schröder eine gefäßabdichtende Wirkung, ein günstiger Einfluß auf das Knochenmark im Sinne einer gesteigerten Thrombocytopoese, ein Einfluß auf das Knochenmark im Sinne einer gesteigerten Thrombocytopoese, ein Einfluß auf die Plasmaeiweißkörper durch Vermeh-

rung des Serumalbumins und ein gerinnungsfördernder Effekt zugesprochen wird. Die zu Beginn bereits angeführten mannigfachen pathogenetischen Faktoren erklären die außerordentlich variable und spezielle Wirkung von Vitamin C. Denn an Hand der therapeutischen Erfolge des Vitamins läßt sich feststellen, daß ihm in den beschriebenen Fällen keine generalisierte Wirkung zukommt. So konnte bei Fall 3 eine gefäßabdichtende Wirkung, bei Fall 5 eine Wirkung auf das Knochenmark im Sinne einer gesteigerten Thrombocytopoese erzielt werden; in den übrigen Fällen blieb das Vitamin ohne Wirkung.

Aus dieser Beobachtung heraus leitet sich die Erfahrung ab, daß in Fällen, wo trotz massiver Vitamin C-Therapie die profusen Blutungen fortbestehen, die absolute Indikation zur Milzexstirpation gegeben ist, da sonst die fortschreitende Anämie den Eingriff unmöglich macht. Selbst bei Außerachtlassung dieser Überlegung muß jedem Thrombopenischen die Exstirpation der Milz angeraten werden, soweit ernstere Störungen vorliegen. Die Patienten fühlen sich nach der Operation besser als zuvor. Blutungen treten nicht mehr auf. Sollte sich, wie in Fall 3, gelegentlich eine Manifestation der hämorrhagischen Diathese einstellen, so ist die Blutung selten und geringfügig. Die Blutungszeit, die Anstellung des Stauungsversuches und die Retraktionszeiten ergeben normale Resultate. Wenn auch eine Thrombopenie oder Hypothrombocytose nachweisbar bleibt, so sind ihre Folgen doch bis zu einem hohen Grad und eine zeitlang für den Organismus unschädlich gemacht. Wie lange jedoch und inwieweit der krankhafte Prozeß aufgehalten wird, hängt bei der Thrombopenie wie auch bei der splenopathischen Markhemmung von dem neugebildeten splenoiden Gewebe in Leber und mesenterialen Lymphdrüsen ab, mit dem sich die Hemmung wieder einstellt. In den „glücklichen" Fällen, in denen das extrasplenische reticulo-endotheliale System nicht kompensatorisch eintritt, wurde ätiologische Therapie getrieben. Allerdings muß man in solchen Fällen annehmen, daß die Hemmung auf den Megakaryocytenapparat durch eine potenzierte physiologische Hemmungswirkung der Milz bedingt war.

Zum Schluß meiner Arbeit ist es mir eine angenehme Pflicht, Herrn Professor Dr. Martini für die Überlassung des Themas, sowie Herrn Oberarzt Dr. Nagel für die jederzeit freundliche Unterstützung während der Arbeit zu danken.

Literaturverzeichnis.

1. Werlhof: Opera medica, S. 139. u. 593 Hannover 1775. De morbo maculoso haemorrhagico.
2. Denys: Zbl. f. allg. Path. 1893.
3. Hayem: Leçons sur les maladies du sang. Ch. 36—39. Paris 1900.
4. Frank: Über essentielle Thrombopenie. Berl. klin. Wschr. 1915, Nr. 18, 19.
5. Schultz: Abhdl. a. d. Gebiet der Verdauungskrkh. Bd. 8, H. 6 1923.
6. Kaznelson: Verschwinden hämorrhagischer Diathesen. Wien klin. Wschr. 1916, Nr. 36, S. 1451.
7. Duke: Pathogenesis of Purpura. Arch. of intern. med. Bd. 10, S. 445, 1912.
8. Hess: The blood and blood vessels in haemophilia Arch. of int. med. Bd. 17, S. 203, 1916.
9. Duke: wie bei 7.
10. Frank: wie bei 3.
11. Minkowski: Thrombopenie und Milzfunktion. Med. Kl. 1919 Nr. 49, S. 1243.
12. Kaznelson: wie bei 6.
13. Bedson: zit. nach Morawitz, Handb. d. norm. u. path. Physiol. 1928.
14. Schultz: Klin. Wschr. 1924, Nr. 1, S. 30.
15. Roskam: Contribution à l'Etude de la Physiologie normal et pathol. du globulin. Arch. Internat. de physiol., Vol. 20.
16. Aschoff: Scorbut. Jena 1919.
17. Ricker: Zur Lehre von der Stase. Virch. Arch. f. path. Anat. u. Physiol. Bd. 199, S. 1, 1910.
18. Minoresko-Perlstein: Wien. Klin. Wschr. 1927, Nr. 1, S. 40.
19. Frank: Die hämorrhagischen Diathesen. In: Schittenhelms Handbuch.
20. Castex: Presse med. Jg. 23, 1924, S. 277.
21. Dales, Krogh: zit. nach Frank wie 19.
22. Jürgensen: Dt. Arch. f. klin. Med. 175, S. 534, 1933.
23. Engel: Dt. Arch. f. Klin. Chir. 129, S. 563.
24. Wright: Die Entstehung der Blutplättchen. Virch. Arch., Bd. 186, 1906.
25. Herzog: Beiträge zur Pathologie der Thrombopenie. Virch. Arch., Bd. 233, S. 347, 1921.
26. Frank: wie bei 3.
27. Schilling: Ergänzungen zur Plättchenkerntheorie. D. M. W. 1920, Nr. 46, S. 1274.
28. Halter: Dtsch. Arch. f. Klin. Med., Bd. 82, 1905.
29. Seeliger: Thrombopenie und Aleukie. Klin. Wschr. 1924, S. 731.
30. Bernhardt: Blutplättchenbefunde in inneren Organen. Beitr. z. allgem. Pathol. u. path. Anatomie., Bd. 55, S. 35, 1913.

31. Herzog: wie bei 25.
32. Hirst: Nature. London, 130, 888; 1932; chem. A. — Ind. 52, 221, 1933.
33. Micheel: Z. physiol. Chem. 215, 1933.
34. Stepp, Kühnau, Schröder: Vitamine und ihre klinische Anwendung.
35. Böger, Martin: M. M. W. 1935. I, 1899—1901.
36. Szent Györgyi. D. M. W. 1936, Nr. 33; 1326, 1331.
37. Witzenstein: Über hämorrhagische Diathesen mit Thrombopenie. Diss. Berlin 1919.
38. Guggenheimer: Dtsch. Monatsschr. f. Zahnheilk. 1920, H. 4.
39. Frank: wie bei 3.

Lebenslauf.

Am 5. Dezember 1910 wurde ich, Johanna Brockhans, als Tochter des Fabrikanten Ernst Brockhans und seiner Gemahlin Katharina, geb. Kaussen, zu Aachen geboren. Nach Besuch des Lyzeums und Realgymnasiums „St. Ursula", Aachen, begann ich nach bestandener Reifeprüfung Ostern 1930 das medizinische Studium an den Universitäten Köln und Bonn und unterzog mich nach 11semestrigem Studium an der letztgenannten Universität der medizinischen Staatsprüfung.

Die Bestallung als Arzt erhielt ich am 15. Dezember 1936.